

Die Zahntfernung stellt den häufigsten Eingriff in der zahnärztlichen Chirurgie dar. Sie ist eine Ursache für erhebliche Defektbildungen am Kieferkamm. Ein möglichst vollständiger Erhalt der Struktur von Hart- und Weichgewebe bei der Entfernung von Zähnen sollte daher durch entsprechende chirurgische Therapiekonzepte angestrebt werden. Der vorliegende Fachbeitrag berichtet über eine vereinfachte Technik der Socket Preservation mithilfe eines Knochenzementes auf Calciumsulfat-Basis.



# Alveolenmanagement mit Knochenzementen auf Calciumsulfat-Basis

Dr. Amos Yahav

Die Verwendung eines schnell resorbierbaren synthetischen Knochenzementes ermöglicht eine wenig invasive regenerative Alveolenversorgung und somit eine rasche Implantation unter gutem Erhalt der Hart- und Weichgewebestruktur. Die Biologie und die adäquate Versorgung der Extraktionsalveole werden seit einiger Zeit in der Literatur sehr kritisch und kontrovers diskutiert. Hierbei konnten zumindest die grundlegenden resorptiven Umbauvorgänge nach Zahnextraktion weitestgehend aufgeklärt werden. Es ist bekannt, dass die anatomische Struktur des mit dem ehemaligen Zahnhalteapparat verbundenen Alveolarknochens (Bündelknochen) entscheidend den Heilungsverlauf der Alveole determiniert, da er innerhalb weniger Wochen praktisch komplett resorbiert wird.<sup>1</sup>

So kommt es nach Zahnextraktion oftmals zu einem signifikanten Breiten- und Höhenverlust der Alveole (bis zu sechs Millimeter).<sup>2</sup> Besonders ausgeprägt ist diese Resorption bei der gerade im Frontzahnbereich filigranen vestibulären Knochenlamelle zu verzeichnen.<sup>3</sup> Bislang existiert kein vorhersagbares therapeutisches Mittel, um die volumetrischen Alterationen, die nach Zahnextraktion auftreten, vollständig aufzuhalten.

## Sofortimplantation vs. Socket Preservation

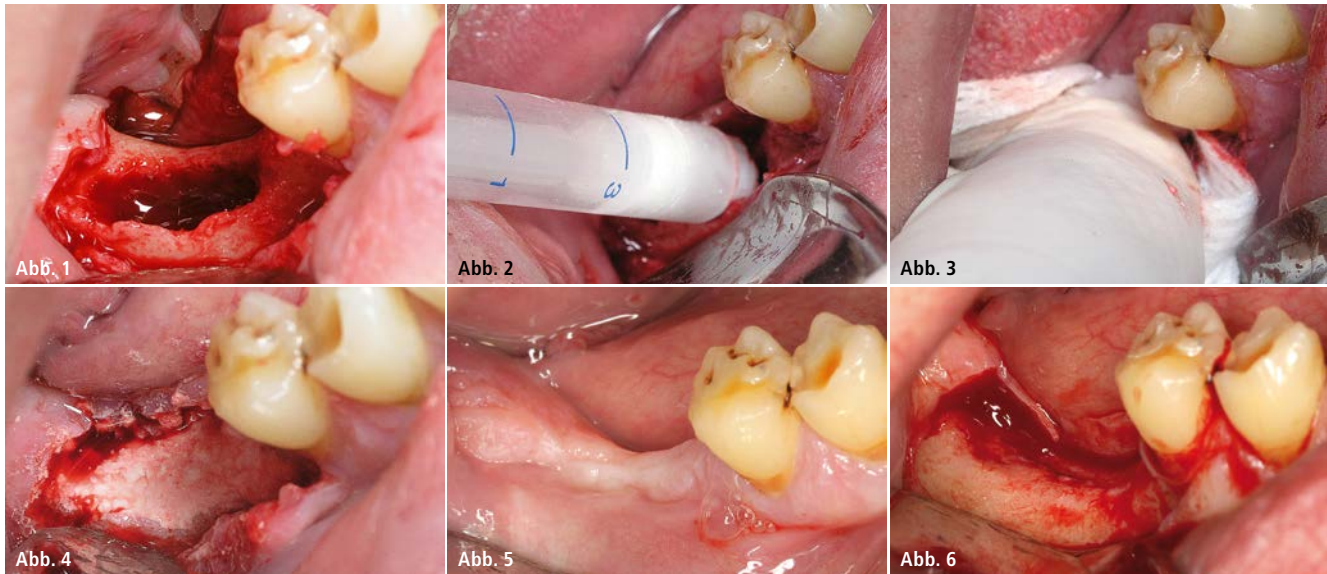
Der Behandlungsstandard zur Implantatversorgung ist somit eine verzögerte Implantation zirka vier bis acht Wochen nach Zahnextraktion – nach Ausheilung des Weichgewebes.<sup>4</sup> Hierbei erfolgt in der Regel eine zusätzliche Augmentation des verloren gegangenen Knochengewebes unter Zuhilfenahme entsprechender Lappentechniken für einen spannungsfreien Wundverschluss. Ein Konzept zum verbesserten Erhalt der Hart- und Weichgewebestruktur nach Zahnextraktion ist die Auffüllung der Extraktionsalveole mit Knochenersatzmaterial unmittelbar nach Extraktion (Socket Preservation). Hierdurch sollen Resorptionsvorgänge nach dem Verlust des Zahnes reduziert werden. Idealerweise wird hierdurch das chirurgische Protokoll bei der später geplanten Implantation im Vergleich zur verzögerten Implantation deutlich erleichtert, da eine Implantatinserktion nun ohne zusätzliche augmentative und invasive chirurgische Maßnahmen möglich sein sollte. Durch diese Technik kann der Gewebsverlust nach Zahnextraktion zumindest weitestgehend reduziert werden.<sup>5</sup>

Bei der „klassischen“ Socket Preservation mit partikulärem KEM, wird der Vorteil

einer erleichterten späteren Implantation allerdings durch einen signifikanten Zeitverlust im Vergleich zu einer verzögerten Implantation nach Ausheilung der Extraktionsalveole ohne zusätzliche augmentative Massnahmen akzeptiert. Die knöcherne Heilung der Extraktionsalveole bietet bereits nach zirka fünf bis zehn Wochen eine substantielle Struktur für eine verzögerte Implantation und ist nach einem Zeitraum von 16 Wochen komplett abgeschlossen.<sup>4</sup>

## Zeitverlust vermeidbar?

Die Regenerationsvorgänge einer mit partikulärem Knochenersatzmaterial gefüllten Extraktionsalveole sind im Vergleich dazu deutlich verlangsamt, vor allem aufgrund der verlangsamt Augmentatintegration bzw. -resorption. Eine Implantation erfolgt üblicherweise erst nach einem Zeitraum von zirka sechs Monaten nach Extraktion.<sup>6</sup> Langsam resorbierende Knochenersatzmaterialien kompromittieren häufig sogar die Heilungsvorgänge, da die Partikel oftmals nicht optimal knöchern integriert werden, sondern lediglich bindegewebig eingeschlossen werden.<sup>7</sup> Daher ist es erstrebenswert, ein augmentatives Konzept zur Alveolenversorgung zu finden, das sowohl einen ausreichenden Volu-



**Abb. 1:** Situation nach Lappenpräparation: Nach Implantatentfernung und Debridement zeigt sich ein ausgedehnter, aber gut knöchern begrenzter Knochendefekt in Regio 46 bis 47. – **Abb. 2:** Augmentation des Knochendefekts mit 3D Bond – aufgrund der pastösen Konsistenz wird die Applikation im Vergleich zu partikuliertem Standardmaterial deutlich vereinfacht. – **Abb. 3:** Sanfte Kompression des Augmentats mit steriler Wundgaze für 3 bis 5 Sekunden zur Unterstützung der Aushärtung. – **Abb. 4:** Nach der Aushärtung des Augmentats zeigt sich eine optimale Rekonturierung des Alveolarkamms mit einer sehr hohen initialen Defektstabilität. – **Abb. 5:** Situation drei Monate post OP zeigt eine komplett ausgeheilte gesunde Gingiva in Regio 46 bis 47. – **Abb. 6:** Re-entry zeigt einen optimal konsolidierten Knochendefekt ohne Zeichen von Resten des Augmentats.

menerhalt gewährleistet, als auch eine Implantation ohne signifikanten Zeitverlust im Vergleich zur verzögerten Implantation ermöglicht.

### Beschleunigte knöcherner Konsolidierung

In den folgenden Fallbeschreibungen wird über eine vereinfachte Technik der Socket Preservation unter Zuhilfenahme eines vollsynthetischen Graft-Materials auf Basis von Calciumsulfat (CS) berichtet. Dies ermöglicht eine beschleunigte knöcherner Konsolidierung des Extraktionsdefektes. In bestimmten Situationen kann auf die Verwendung einer Barrieremembran verzichtet werden. Es ist literaturbekannt, dass Calciumsulfat-basierenden Graft-Materialien ein schnelles Resorptionsprofil aufweisen. Die Geschwindigkeit der Knochenneubildung nach Augmentation mit CS ist somit deutlich höher, als die für die meisten anderen Knochenersatzmaterialien, unabhängig von deren Ursprung.<sup>8-10</sup> Gerade bei der Extraktionsalveolenversorgung haben sich Calciumsulfat-basierende Ersatzmaterialien als besonders effektiv erwiesen. Der Re-entry konnte bereits nach zirka drei Monaten postoperativ erfolgen.<sup>10,12</sup> Ein weiterer Vorteil der Verwendung von Calciumsulfat ist die vereinfachte Appli-

kation. Nach dem Anmischen mit Wasser entsteht eine Knochenpaste, die direkt in die Alveole injiziert werden kann. In dieser Arbeit wird die Verwendung zweier Präparate auf Basis eines biphasischen Calciumsulfats vorgestellt. Das Material wird bereits in einer Applikationsspritze bereitgestellt und kann direkt in der Spritze mit Flüssigkeit gemischt werden. Nach dem Einbringen der so erhaltenen Knochenpaste härtet das Material schnell an Ort und Stelle aus, auch in Anwesenheit von Blut oder Speichel. Somit wird im Vergleich zu partikuliertem Graft-Material eine deutlich vereinfachte Applikation gewährleistet und zugleich eine sehr hohe Primärstabilität des Augmentats erzielt. Je nach Indikationsstellung (Grad der knöchernen Resorption der Alveole) kann entweder das reine biphasische Calciumsulfat (3D Bond, REGEDENT GmbH) bzw. eine vorgemischte Kombination des biphasischen Calciumsulfats mit einem langsam resorbierenden Hydroxylapatit (HA)-Granulat (BondApatite, REGEDENT GmbH) eingesetzt werden.

### Fallpräsentationen

#### Fall 1

Eine 28 Jahre alte Frau stellte sich in der Praxis nach Implantatverlust und signifikantem Knochenverlust in Regio 46

bis 47 zur erneuten Implantation vor. Aufgrund des ausgedehnten Knochendefekts wurde ein zweizeitiges augmentatives Vorgehen gewählt.

Unter Lokalanästhesie der Defektregion wurde ein Mukoperiostlappen abgehoben. Es wurde distal eine vertikale Entlastungsinzision gesetzt. Das Granulationsgewebe wurde entfernt und ein sorgfältiges Debridement der Regio 46 bis 47 durchgeführt. Es zeigte sich ein ausgedehnter Knochendefekt, der keine sofortige Implantation ermöglichte (Abb. 1). Aus diesem Grund wurde zunächst eine Knochenaugmentation durchgeführt. Da der Defekt eine gute knöcherner Begrenzung mit vier Wänden aufwies, wurde als Augmentat das reine biphasische Calciumsulfat 3D Bond gewählt. Der Vorteil dieses Präparats ist die schnelle knöcherner Konsolidierung sowie praktisch 100-prozentige Resorption, was eine frühe Implantatinsertion nach bereits drei Monaten ermöglicht. Das biphasische CS-Granulat wird in einer Spritze geliefert. Nach der Aktivierung mit Flüssigkeit bildet sich eine injizierbare Paste, die direkt auf die Defektstelle appliziert und dort fixiert werden kann (Abb. 2 und 3). Nach der Aushärtung des Augmentats zeigt sich eine optimale Rekonturierung des Alveolarkamms mit einer sehr hohen initialen Graftstabilität (Abb. 4).

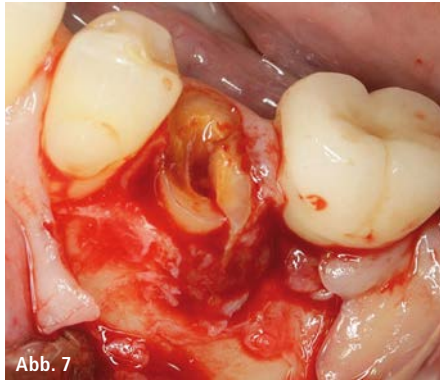


Abb. 7

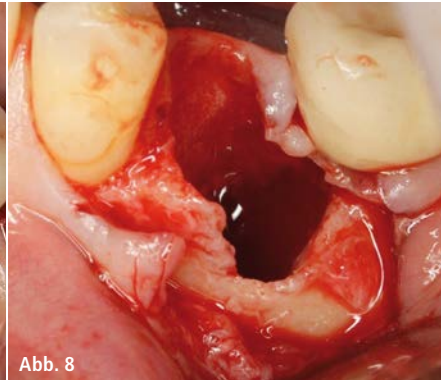


Abb. 8

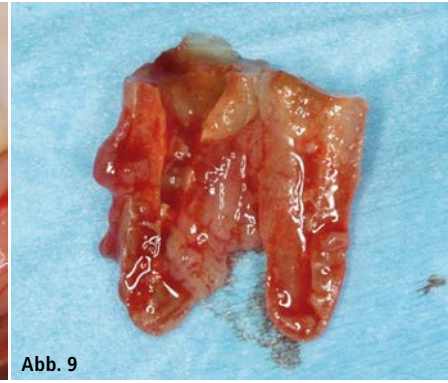

Abb. 9

**Abb. 7:** Situation nach Lappenhebung zeigt hoffnungslosen Zahn 35 mit Wurzelfraktur. – **Abb. 8 und 9:** Situation nach Zahnextraktion zeigt einen ausgedehnten bukkalen Knochendefekt 35.

Aufgrund der zementartigen Konsistenz des CS-Augmentats ist es prinzipiell möglich, auf die Verwendung einer Barrieremembran zu verzichten. In diesem Fall ist allerdings auf einen dichten Wundverschluss durch Verwendung entsprechender Lappen- und Nahttechniken zu achten. Der Primäre und vollständige Wundverschluss wurde unmittelbar nach der Augmentation durch eine Kombination einer horizontalen Matratzennaht sowie mehreren Einzelknopfnähten erzielt. Bei Verwendung einer geeigneten Barrieremembran mit verlängerter Resorptionszeit könnte in diesen Fällen auch auf einen vollständigen Wundverschluss verzichtet werden. Die postoperative Medikation bestand aus einer Kombination eines Antibiotikums (Amoxicillin 500 mg, alle acht Stunden für fünf Tage) sowie der Gabe von Naproxen 275 mg zur Schmerzlinderung und Entzündungshemmung. Der Patient wurde angewiesen, eine Mundspülung mit 0,2-prozentiger CHX-Lösung durchzuführen (zwölf Tage, zweimal täglich). Der weitere Heilungsverlauf verlief ohne besondere Vorkommnisse.

Drei Monate nach Augmentation wurde der Patient zur Implantatinserterion be-

stellt. Es zeigte sich eine komplett ausgeheilte gesunde Gingiva in Regio 46 bis 47 (Abb. 5). Nach Eröffnung wurde ein sehr gut erhaltenes Knochenvolumen vorgefunden. Der ehemalige Knochendefekt war mit neu gebildeten vitalen Knochen gefüllt, ohne Zeichen von Resten des Augmentationsmaterials (Abb. 6).

#### Fall 2

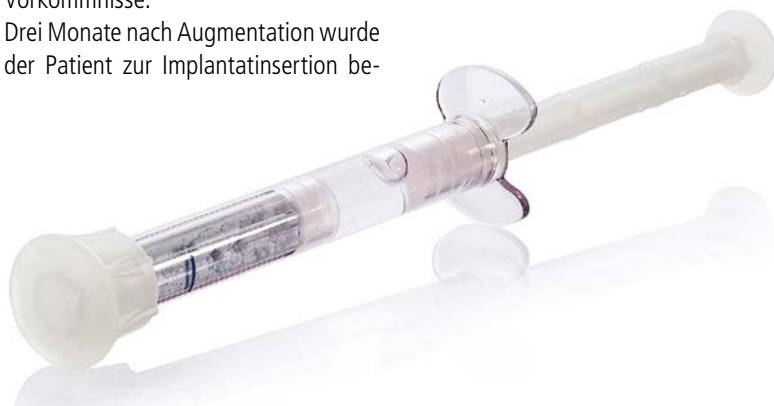Ein Patient (männlich, 56 Jahre, keine weiteren medizinischen Probleme) stellte sich in der Praxis mit einer frakturierten Wurzel 35 vor (Abb. 7). Die Defektstelle wurde durch Präparation eines Mukoperiostlappens mit distaler vertikaler Entlastungsinzision eröffnet. Nach der vorsichtigen atraumatischen Extraktion von Zahn 35 zeigte sich ein ausgedehnter bukkaler Knochendefekt (Abb. 8 und 9). Aufgrund der Dimension des Defekts wurde in der gleichen Sitzung eine Knochenaugmentation durchgeführt und eine spätere Implantation erst nach Regeneration des Knochendefektes geplant.

Aufgrund der ausgeprägten bukkalen Dehiszenz wurde als Augmentat eine

vorgefertigte Mischung eines biphasischen Calciumsulfats mit einem HA-Granulat gewählt (BondApatite, REGEDENT GmbH). Der Vorteil dieses Präparats ist neben einer schnellen knöchernen Konsolidierung eine bessere Volumenkontrolle im Vergleich zum reinen Calciumsulfat durch den Anteil des langsam resorbierenden HA-Granulats. Das Präparat wird in einer speziell entwickelten gebrauchsfertigen Zweikammerspritze geliefert. Diese enthält sowohl das Granulat als auch die zur Anmischung notwendige physiologische Kochsalzlösung (Abb. 10). Nach Durchmischung beider Komponenten stellt sich eine pastöse Form ein, die direkt auf die Defektstelle appliziert werden kann. Abbildung 11 zeigt die Situation nach Applikation und Aushärtung des Knochenaugmentats. Es kann eine perfekte und stabile Rekonturierung des Kieferkamms erreicht werden.

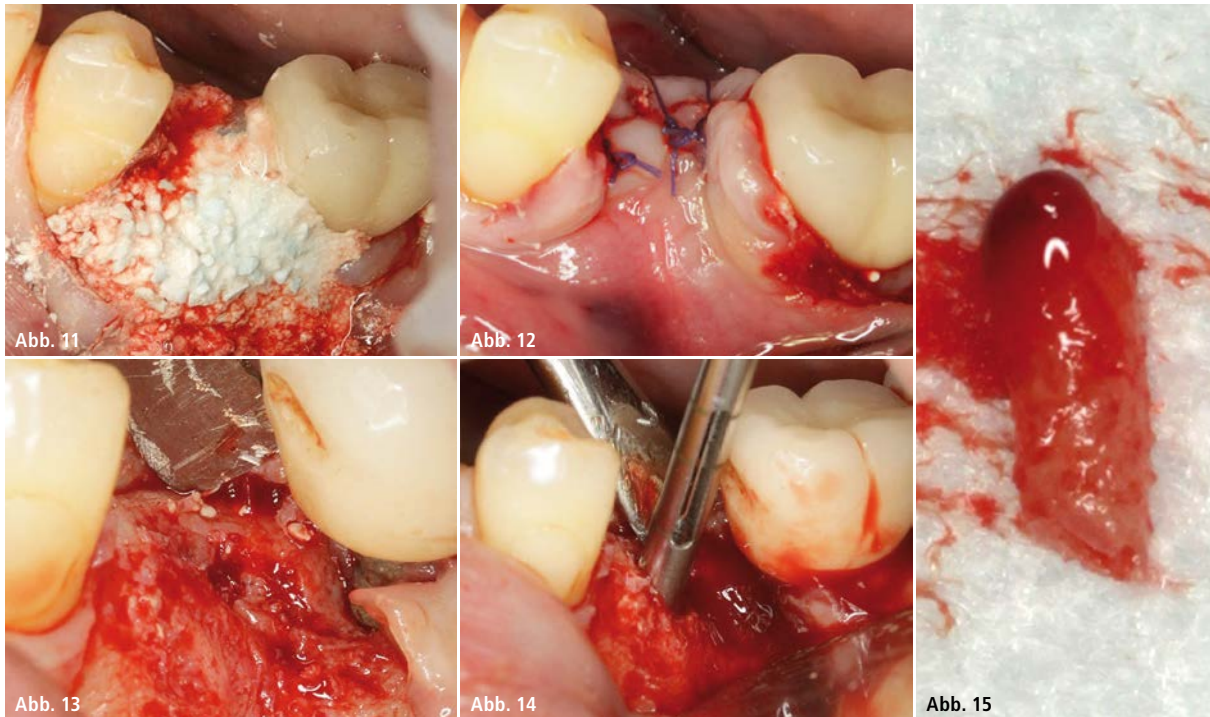
Wie bei dem reinen Calciumsulfat ist es auch bei diesem Präparat prinzipiell möglich, zumindest bei kleinen Defekten, auf die Verwendung einer Barrieremembran zu verzichten, wenn ein dichter Wundverschluss erzielt werden kann. Im vorliegenden Fall wurde eine Periostschlitzung zur Lappenmobilisierung durchgeführt und der Lappen durch mehrere Einzelknopfnähte verschlossen (Abb. 12).

Zur postoperativen Nachsorge wurde Naproxen 275 mg zur Schmerzlinderung und Entzündungshemmung verschrieben und der Patient zur Mundspülung mit 0,2-prozentiger CHX-Lösung angewiesen (zwölf Tage, zweimal täglich). Der weitere Heilungsverlauf verlief ohne besondere Vorkommnisse.



**Abb. 10:** Darreichungsform von BondApatite in einer gebrauchsfertigen Zweikammerspritze.





**Abb. 11:** Situation nach Applikation und Aushärtung des Knochenaugmentats. – **Abb. 12:** Primärer Wundverschluss nach Periostschlitzung mit Einzelknopfnähten. – **Abb. 13:** Re-entry drei Monate post-OP zeigt einen gut konturierenden Alveolarkamm ohne Zeichen von Resten des Augmentats. – **Abb. 14:** Biopsieentnahme durch einen Trepanbohrer vor Implantation. – **Abb. 15:** Entnommene Knochenprobe ist gut vaskularisiert und zeigt eine vitale Knochenstruktur.

Der Re-entry zur Implantatinsertion wurde erneut nach bereits drei Monaten durchgeführt. Es zeigte sich ein gut konturierter Alveolarkamm und ein komplett knöchern überbrückter ehemaliger Knochendefekt in Regio 35 ohne Zeichen von Resten des Augmentats (Abb. 13).

Vor Implantation wurde eine Knochenbiopsie, zur histologischen Evaluierung der Knochenqualität, entnommen (Abb. 14). Der entnommene Knochenzylinder zeigte eine vitale Knochen-

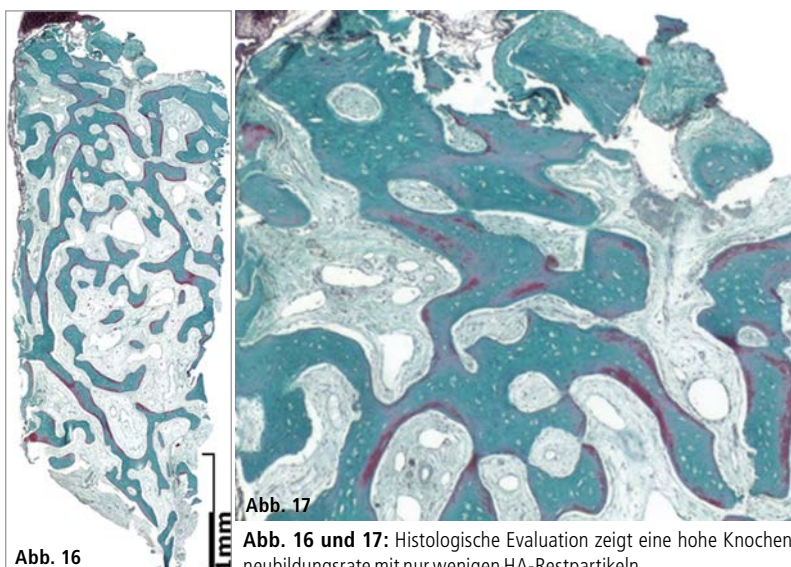
struktur und eine sehr gute Vaskularisation (Abb. 15). Die histologische Evaluation ergab eine gleichmäßige hohe Knochenneubildungsrate im gesamten Bohrkern. Es waren nur wenige HA-Restpartikel erkennbar, welche im neu gebildeten Knochen eingebettet waren (Abb. 16 und 17).

#### Zusammenfassung

Durch die Verwendung schnell resorbierender biphasischer Calciumsulfat-

präparate als Knochenaugmentat kann für ausgewählte Indikationen eine vereinfachte Alveolenversorgung mit verzögerter Implantation bereits nach drei Monaten ohne weitere augmentative Maßnahmen erzielt werden. Dadurch kann das alveoläre Knochenvolumen optimal erhalten werden. Aufgrund der speziellen Beschaffenheit der Materialien kann unter bestimmten Bedingungen auf die Verwendung einer Barriere-membran verzichtet werden.

Eine weitere Option besteht in der zusätzlichen Verwendung einer langsam resorbierenden Kollagenmembran zur Abdeckung des Graft-Materials. Hierdurch kann auf jegliche Verschiebelap-pentechnik verzichtet werden und so das keratinisierte Gewebe während des Knochenaufbaus noch besser erhalten werden.<sup>13</sup>



**Abb. 17**

**Abb. 16 und 17:** Histologische Evaluation zeigt eine hohe Knochenneubildungsrate mit nur wenigen HA-Restpartikeln.

#### Kontakt

**Dr. Amos Yahav**  
Hadagan 15 Katzir Israel 37861  
P.O. Box 5600  
Yahav\_a@yahoo.com